



HOSPITAL GENERAL DE CASTELLÓ

CLÍNICA DE VIRILIZACIÓN EN UNA PACIENTE CON TUMORACIÓN OVÁRICA

Autores: OLIVA MARTÍ, CRISTINA;

SERRA RUBERT, ANNA; MARTINEZ RÓDENAS, CARMEN; HERRAIZ RODA,
JOSE LUIS, LLUECA ABELLA, J. ANTONI; CALPE GÓMEZ, ENRIQUE.

CLÍNICA DE VIRILIZACIÓN EN UNA PACIENTE CON TUMORACIÓN OVÁRICA

Autores: OLIVA MARTÍ, CRISTINA; SERRA RUBERT, ANNA; MARTÍNEZ RÓDENAS, CARMEN; LLUECA ABELLA, J. ANTONIO; HERRAIZ RODA, JOSE LUIS; CALPE GÓMEZ, ENRIQUE



HOSPITAL GENERAL DE CASTELLÓ

- ANTECEDENTES PERSONALES:
 - Paciente de 54 años.
 - Mastectomía izquierda hace 21 años. Tratada con QT + RT
 - Menopausia a los 43 años tras quimioterapia.
 - G2P2
 - DM tipo 2 en tratamiento con antidiabéticos orales.
 - Colectomizada

CLÍNICA DE VIRILIZACIÓN EN UNA PACIENTE CON TUMORACIÓN OVÁRICA

Autores:

OLIVA MARTÍ, CRISTINA; SERRA RUBERT, ANNA; MARTÍNEZ
RÓDENAS, CARMEN; LLUECA ABELLA, J. ANTONIO; HERRAIZ RODA,
JOSE LUIS; CALPE GÓMEZ, ENRIQUE



HOSPITAL GENERAL DE CASTELLÓ

• ENFERMEDAD ACTUAL:

- Clínica de hirsutismo, voz ronca, caída de cabello, piel más grasa de inicio en Octubre 2011.
- Controles en Ginecología desde Junio 2010 por imagen ecogris de 27 x 19 mm en OI con Doppler negativo. MT negativos.
- Adenomas suprarrenales bilaterales con estudios hormonales que no son hiperfuncionantes y sin criterio quirúrgico.
- **TAC:** Nódulo de densidad de partes blandas de 26 x 21 mm en localización parauterina izquierda de difícil localización, depende de anexo o de útero? (Se recomienda RMN dinámica)
- **RMN dinámica:** Lesión anexial izquierda de características sólidas de aspecto nodular de 29x29x38 mm; de contornos bien delimitados, de señal sumamente heterogénea, de predominio hiperintenso hallazgos que no permiten descartar taxativamente malignidad subyacente.

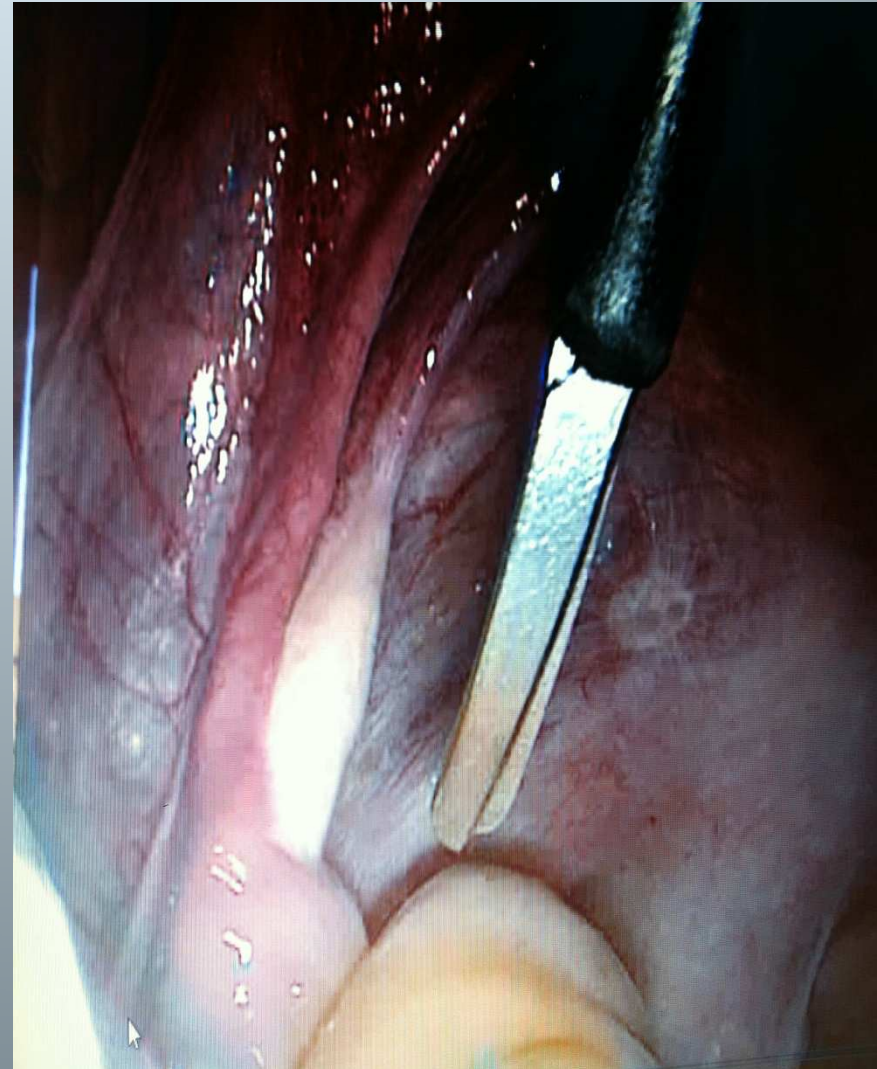
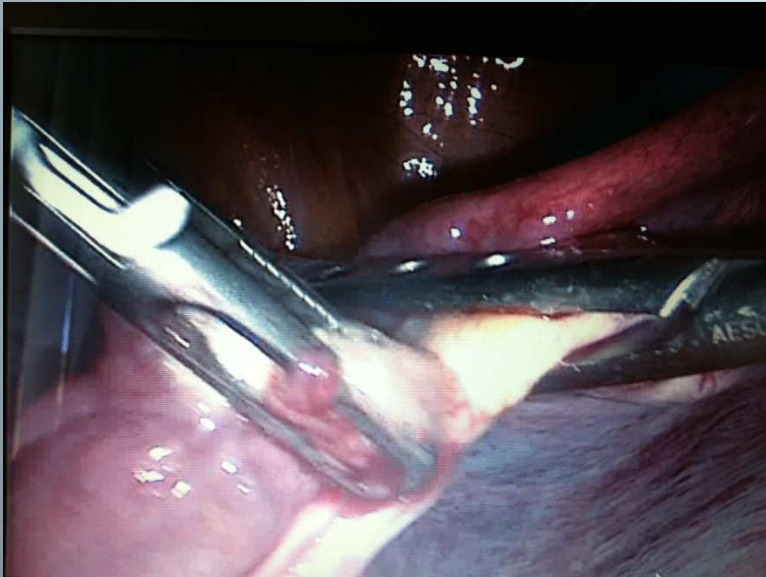CLÍNICA DE VIRILIZACIÓN EN UNA PACIENTE CON TUMORACIÓN OVÁRICA

Autores:

OLIVA MARTÍ, CRISTINA; SERRA RUBERT, ANNA; MARTÍNEZ
RÓDENAS, CARMEN; LLUECA ABELLA, J. ANTONIO; HERRAIZ RODA,
JOSE LUIS; CALPE GÓMEZ, ENRIQUE



HOSPITAL GENERAL DE CASTELLÓ



CLÍNICA DE VIRILIZACIÓN EN UNA PACIENTE CON TUMORACIÓN OVÁRICA

Autores:

OLIVA MARTÍ, CRISTINA; SERRA RUBERT, ANNA; MARTÍNEZ
RÓDENAS, CARMEN; LLUECA ABELLA, J. ANTONIO; HERRAIZ RODA,
JOSE LUIS; CALPE GÓMEZ, ENRIQUE



HOSPITAL GENERAL DE CASTELLÓ

- RESULTADO AP:
 - ANEXO IZQUIERDO: TUMOR DE CÉLULAS ESTEROIDEAS NO ESPECÍFICAS DEL HILIO OVÁRICO IZQUIERDO, G1, NO INVASIÓN VASCULAR NI LINFÁTICA. <2 MITOSIS x 10 CAMPOS.
- TRAS EXTIRPAR LESIÓN: Valores de testosterona normales.
- SEGUIMIENTO: CONTROLES CLÍNICOS